



Maria Fostiropoulou a accompli ses études à la faculté de chirurgie dentaire de l'université nationale et capodistrienne d'Athènes, en Grèce, où elle a obtenu son diplôme avec mention distinction en 2020. Depuis, elle exerce dans un cabinet dentaire privé à Athènes. En 2022, elle a poursuivi sa formation par des études de troisième cycle en dentisterie restauratrice au département de dentisterie opératoire de la faculté de chirurgie dentaire d'Athènes. Surtout spécialisée dans les restaurations antérieures et postérieures directes et indirectes, Maria porte un intérêt particulier aux matériaux et aux techniques de restauration modernes, ainsi qu'aux applications de la technologie numérique en dentisterie. Elle a été la deuxième lauréate du concours des cas cliniques organisé par Ivoclar dans le cadre du « Dental Progress Award 2024 » et a remporté le premier prix du concours d'excellence académique 2024 de GC dans la catégorie senior.

De la conception à la mise en œuvre : Présentation de cas étape par étape avec la technique du moulage par injection en deux temps

Par Maria Fostiropoulou, Grèce

Les restaurations antérieures directes sont des traitements chronophages qui dépendent fortement de l'expertise du praticien. Dans les cas complexes, la manipulation des composites classiques peut s'avérer difficile pour obtenir des résultats esthétiques, ce qui conduit souvent les praticiens à privilégier les restaurations indirectes lorsque les traitements sont plus élaborés¹. La technique du moulage par injection, décrite pour la première fois en 2014 par Douglas Terry et John Powers, apparaît comme une solution viable pour réaliser des restaurations directes plus prédictibles, car elle permet le transfert intraoral précis d'un wax-up à l'aide d'une clé transparente^{2,3}. Elle réduit la sensibilité technique, ne requiert pas un énorme savoir-faire et offre un bon rapport coût/efficacité⁴.

La présente étude de cas illustre le traitement d'une patiente présentant des problèmes esthétiques liés à des dents manquantes, des diastèmes et des proportions dentaires irrégulières par un protocole modifié inspiré de la technique standard du moulage par injection, appelé moulage par injection en deux temps (une dent sur deux)⁵. Le protocole en deux temps nécessite deux wax-up, l'un partiel (une dent sur deux) et l'autre complet, deux modèles distincts et deux clés en silicone transparentes. Cette approche offre plusieurs avantages, notamment une meilleure stabilité de la clé, très peu de matériau en excès, des contours d'embrasure mieux définis et des points de contact plus précis^{6,7}.

La clinique du département de dentisterie restauratrice, responsable du programme de troisième cycle de l'université nationale et kapodistrienne d'Athènes, en Grèce, reçoit une femme de 57 ans, non fumeuse, pour une

restauration esthétique de ses dents antérieures maxillaires. La patiente souhaite améliorer l'esthétique de son sourire, mais avant tout par un traitement le moins invasif possible. Ses antécédents médicaux ne pré-

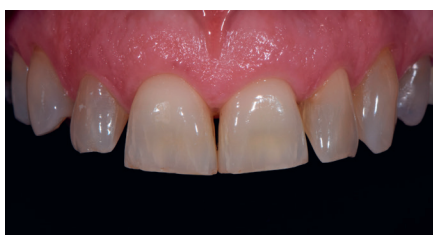

Fig.1 : Vue vestibulaire avant le traitement

sentent aucune particularité et elle ne prend aucun médicament au moment de la consultation.

Après un examen clinique approfondi, il s'avère que la canine supérieure droite a été extraite lors d'un traitement orthodontique précédent. De nombreux diastèmes et triangles noirs sont présents entre les dents dont les proportions sont inesthétiques, principalement en raison de l'usure des incisives centrales. Les incisives latérales présentent une vestibulo-version. Nous commençons par la prise de photographies intraorales et extraorales (Figs. 1-3). L'évaluation parodontale ne montre aucun signe d'inflammation ou de maladie et l'examen radiographique ne décèle aucune pathologie.

L'objectif principal est d'améliorer l'esthétique de la patiente par un traitement qui permettra de corriger les proportions dentaires, de fermer les diastèmes et les triangles noirs, et de modifier la forme de la première prémolaire supérieure droite de façon à lui donner l'apparence d'une canine. La patiente donnant la préférence à une approche minimalement invasive,

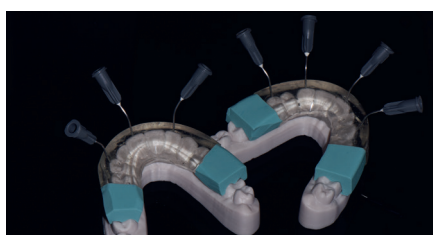


Fig.4 : Fabrication des clés en silicone EXACLEAR

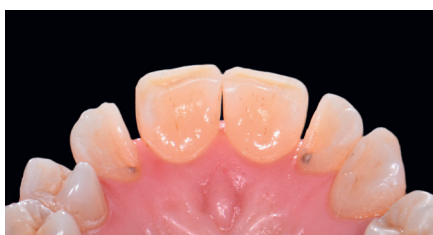

Fig.2 : Vue palatine avant le traitement

nous privilégions une stratégie de traitement par une technique additive, sans toutefois effectuer un éclaircissement préalable, car la patiente est satisfaite de la teinte de ses dents. Compte tenu de tous ces facteurs, le traitement idéal est la pose de sept facettes en composite (dents 15 à 23) au moyen de la technique de moulage par injection en deux temps.

Les dents font d'abord l'objet d'un nettoyage professionnel qui permet d'éliminer tout le tartre. Une empreinte numérique est prise à l'aide d'un scanner intraoral et un wax-up additif est conçu en collaboration avec notre prothésiste. Ce wax-up est transféré en bouche sous forme d'un mock-up à l'aide d'une clé composée de silicone de condensation et de résine bis-acrylique à polymérisation duale (TEMPSMART DC, GC) qui nous permet de visualiser le résultat final et d'évaluer l'esthétique et la phonétique. Les paramètres occlusaux sont également évalués au cours de cette étape afin de vérifier la fonction et de confirmer la viabilité du modèle. Après l'approbation du plan de traitement par la patiente, qui est satisfaite des formes et des propor-

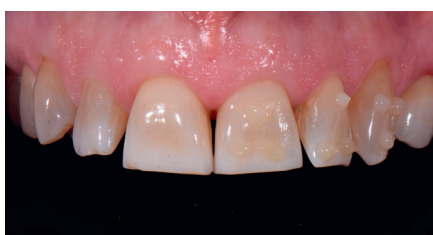

Fig.5 : Choix de la teinte par la technique du bouton.

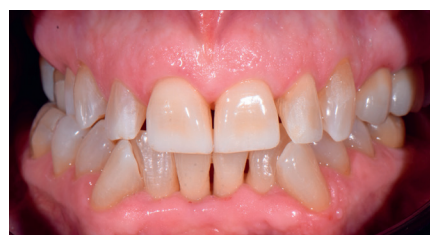

Fig.3 : Vue occlusale

tions dentaires proposées sans le besoin d'une modification, deux wax-up, l'un complet et l'autre partiel, sont créés numériquement pour permettre la fabrication de deux modèles imprimés et faciliter la technique de moulage par injection en deux temps.

Un silicone de laboratoire de dureté 92-Shore est utilisé au cours de cette première étape de fabrication des clés en silicone afin d'obtenir une butée verticale rigide. Ensuite, un polysiloxane de vinyle transparent (EXACLEAR, GC) est introduit dans un porte-empreinte métallique non perforé pour fabriquer les deux clés en silicone transparentes. Ces deux clés ont une épaisseur de 7 à 10 mm appropriée qui permet d'éviter toute déformation durant l'insertion. Après le retrait du silicone en excès à l'aide d'un scalpel et la vérification de l'ajustement précis des clés sur les modèles, des perforations sont réalisées depuis l'intérieur, au niveau le long axe des dents et au milieu des bords incisifs, en vue de l'injection du composite injectable. Ces perforations sont effectuées à l'aide du même embout métallique de la seringue qui contiendra le composite fluide utilisé

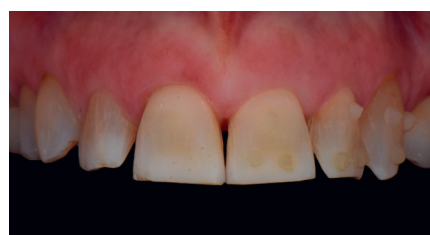

Fig.6 : Choix de la teinte au moyen d'un filtre de polarisation croisée

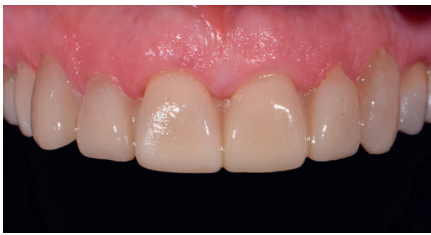

Fig.7 : Mock-up

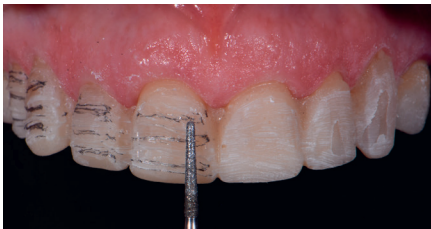

Fig.8 : Préparation des dents au travers du mock-up

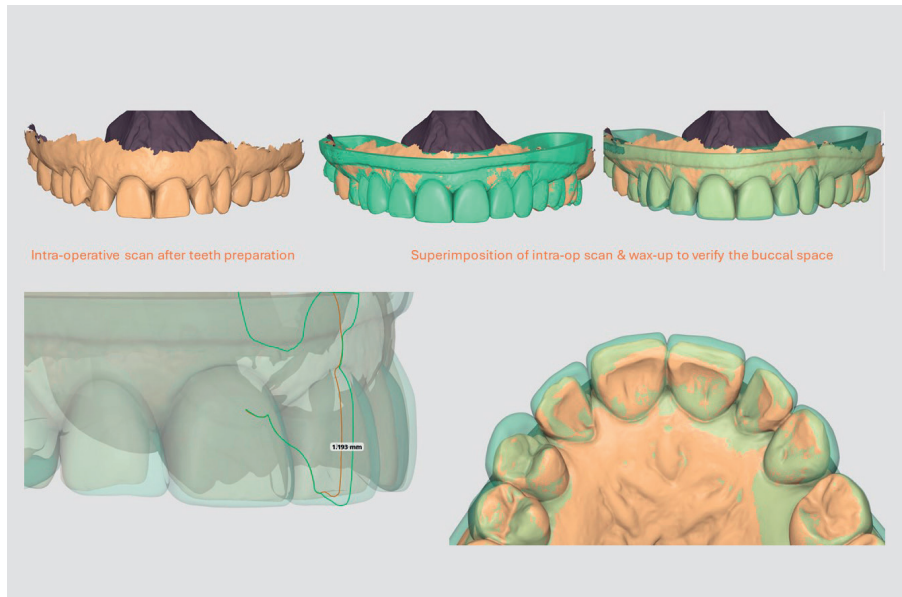


Fig.9 : Vérification numérique de l'espace vestibulaire

plus tard dans le processus d'injection (Fig. 4).

La teinte est choisie à l'aide de la technique du bouton et un appareil DSLR (D7200, Nikon Corporation) est utilisé pour prendre des photos (Fig. 5). Des photos supplémentaires sont également prises après l'ajout d'un filtre de polarisation croisée (Polar_Eyes, Bioemulation) (Fig. 6). La même teinte, A2, du composite G-ænial

Universal Injectable de GC est choisie pour toutes les dents afin de tirer parti de l'effet caméléon dont sont dotés les composites.

Les dents sont ensuite préparées au travers d'un second mock-up à l'aide d'une fraise munie d'un marquage de profondeur de 1 mm (DM10, Komet) (Figs. 7-8). En fin de préparation, un scan peropératoire des dents est réalisé, puis l'image est superposée au fichier

STL du wax-up de façon à vérifier l'uniformité de l'espace vestibulaire destiné au matériau composite. Cette étape est essentielle pour éviter des problèmes de translucidité du composite (Fig. 9).

Après la préparation, plusieurs dents sont isolées au moyen d'une digue en caoutchouc (NicTone Heavy, MDC) qui est alors fixée par un fil dentaire pour obtenir une rétraction gingivale optimale (Figs. 10-11).

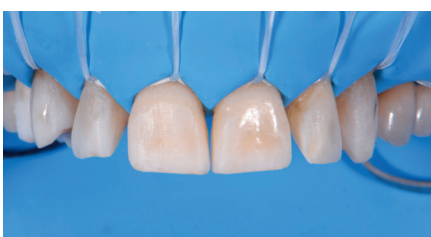

Fig.10 : Mise en place de la digue en caoutchouc et fixation par un fil dentaire

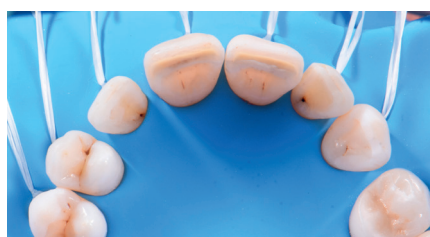

Fig.11 : Mise en place de la digue en caoutchouc (vue palatine)

La surface de l'émail est soumise à un sablage par des particules d'oxyde d'aluminium de 53 µm (AquaCare, Velopex) afin d'en augmenter la rugosité et d'accroître la force de liaison. Les dents non incluses dans le plan de traitement étant protégées par des bandes métalliques, une dent



Fig.12 : Mordançage à l'acide orthophosphorique à 37 % d'une dent sur deux

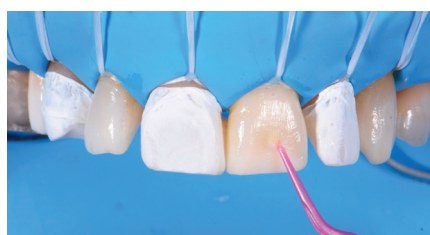

Fig.13 : Application de G-Premio BOND

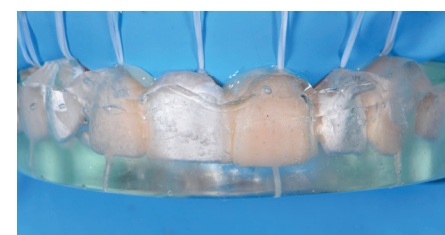

Fig.14 : Insertion de la clé partielle en silicone (une dent sur deux)

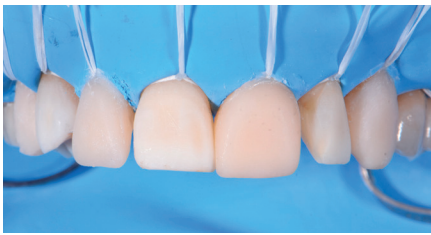


Fig.15 : Après injection d'une dent sur deux

sur deux est mordancée à l'acide orthophosphorique à 37 % pendant 30 secondes, tandis que les dents intermédiaires sont également protégées par des bandes métalliques (Fig. 12). Après un rinçage et un séchage minutieux, G-Premio BOND (GC) est appliqué sur les dents mordancées tout en veillant à protéger les autres éléments (dents non mordancées) au moyen de rubans en PTFE. Un jet d'air à pression maximale est utilisé 5 secondes pour étaler l'adhésif qui est ensuite photopolymérisé (10 secondes par dent) (Fig. 13).

L'application de l'adhésif est suivie de l'insertion de la clé partielle et son ajustement est vérifié. Les rubans en PTFE, mis en place avant l'application de l'adhésif, sont maintenus en place (Fig. 14). G-ænial Universal Injectable



Fig.17 : Élimination des excès avec la lame de scalpel no 12

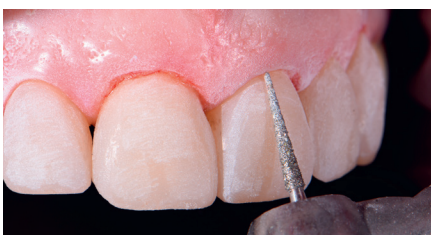

Fig 19 : Finition au moyen de fraises diamantées à grain fins

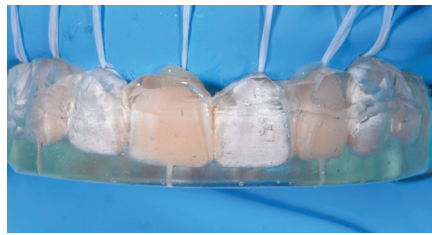


Fig.16 : Insertion de la clé complète en silicone

de teinte A2 est injecté dans la clé, à raison d'une dent sur deux, de façon à remplir tout l'espace vestibulaire. Il est ensuite photopolymérisé pendant 40 secondes. Une lame de scalpel no 12 et des bandes de polissage métalliques sont utilisées pour éliminer minutieusement tout le matériau composite en excès et garantir l'absence de tout vide ainsi que l'obtention du contour optimal des dents injectées (Fig. 15).

La clé complète est alors insérée et son ajustement soigneusement vérifié avant de procéder à l'injection des autres dents. Cette étape est essentielle pour s'assurer de l'élimination totale de tous les excès du matériau utilisé au cours des étapes précédentes et éviter ainsi toute perturbation lors de la mise en place de la clé complète. Après confirmation de l'ajustement, le traitement se poursuit par le même

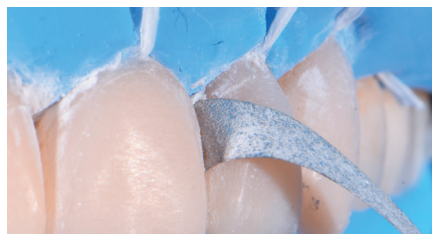

Fig 18 : Élimination des excès avec des bandes de polissage métalliques

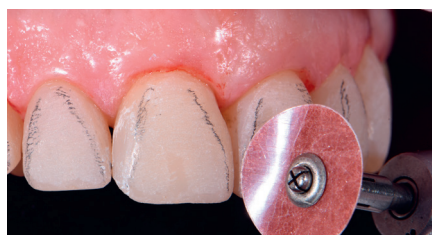

Fig 20 : Polissage des lignes de transition au moyen de disques revêtus d'oxyde d'aluminium

protocole adhésif : mordançage de la surface de l'émail à l'acide orthophosphorique à 37 % pendant 30 secondes, puis application de G-Premio BOND qui est étalé par un jet d'air et photopolymérisé à raison de 10 secondes par dent. Tout au long de ce processus, les dents injectées dans un premier temps sont protégées par des bandes de PTFE qui, une fois mises en place, permettent le positionnement de la clé en silicone complète, l'injection du composite G-ænial Universal Injectable de teinte A2 au niveau des dents restant à traiter, et enfin la photopolymérisation du matériau pendant 40 secondes (Fig. 16). Une dernière photopolymérisation des surfaces vestibulaires est effectuée pendant 20 secondes au travers d'un gel de glycérine afin de prévenir la formation d'une couche d'inhibition par l'oxygène.

L'aspect le plus difficile de cette technique est l'élimination méticuleuse des excès de matériau, essentielle pour garantir une parfaite adaptation marginale et l'intégration esthétique des restaurations. La finition des restaurations, notamment dans les zones cervicales et interproximales, est facilitée par une lame de scalpel no 12 (Fig. 17) et des bandes de finition (Fig. 18). Cette étape exige une attention particulière, car une finition excessive des surfaces proximales au moyen de bandes peut entraîner une ouverture des points de contact et un piégeage éventuel des aliments. Les fraises diamantées à grains fins s'avèrent très efficaces pour le contourage de la

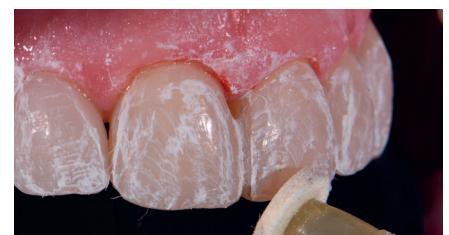

Fig 21 : Polissage par une pâte diamantée

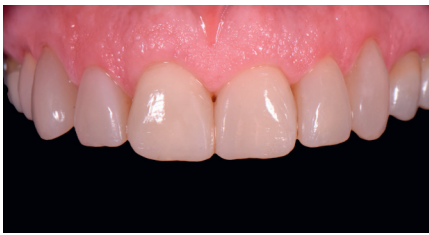

Fig 22 : Résultat final après 2 semaines - vue frontale

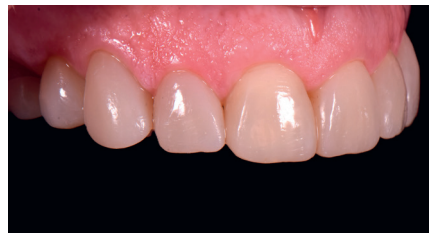

Fig 23 : Résultat final après 2 semaines - vue latérale

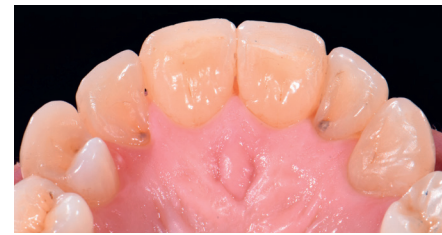

Fig 24 : Résultat final après 2 semaines - vue palatine

zone cervicale et assurent une transition harmonieuse entre la structure dentaire naturelle et la restauration, sans limites marginales en surplomb (Fig. 19).

Un papier à articuler de 8 µm est utilisé pour évaluer les contacts occlusaux. Grâce à la reproduction précise du wax-up dans les restaurations définitives, seuls des ajustements occlusaux minimes sont nécessaires. La précision de la clé en silicone transparente permet également de s'assurer de la morphologie primaire satisfaisante de la surface vestibulaire, ne nécessitant que peu ou pas de remodelage. Les lignes de transition sont tracées au crayon et des ajustements mineurs sont effectués à l'aide de disques revêtus d'oxyde d'aluminium (Sof-Lex, 3M) (Fig. 20).

Le polissage est effectué à l'aide d'un système de polissage pour composite en 3 étapes composé de disques souples (Jiffy, Ultradent) et d'une pâte diamantée utilisés à faible vitesse de rotation et à faible pression pour accroître le brillant tout en préservant la texture de la surface (Fig. 21). Cette étape est cruciale pour toutes les restaurations directes, en particulier dans la zone intéressée par l'esthétique, car elle assure la durabilité du résultat. Les composites parfaitement polis préviennent l'accumulation de la plaque, conservent très longtemps leur brillant et sont moins sensibles aux colorants et aux taches.

Lors du rendez-vous de suivi deux

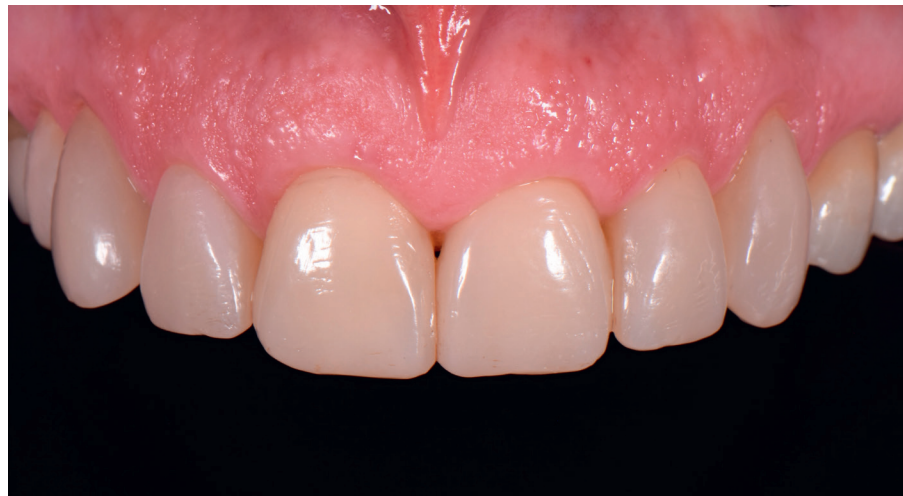

Fig 25 : Suivi à 6 mois

semaines plus tard, la concordance des teintes est réévaluée après la réhydratation complète des tissus durs. La teinte des restaurations est parfaitement adaptée et les éléments s'intègrent harmonieusement dans les tissus mous environnants, favorisant la santé gingivale (Fig. 22-24). La patiente est très satisfaite du résultat, tant sur le plan esthétique que fonctionnel. Après 6 mois, le suivi ne montre ni inflammation gingivale, ni saignement au sondage, ni perte du brillant de la surface ou de coloration des restaurations (Fig. 25).

La technique affinée du moulage par injection présentée dans cette étude de cas offre une option de traitement viable, en particulier pour les patients qui aspirent à une meilleure esthétique par le biais d'une approche minimalement invasive, uniquement additive, et sans les coûts plus élevés des restaurations indirectes. Les

principaux avantages de la technique du moulage par injection sont sa prédictibilité, sa reproductibilité, sa simplicité, sa nature très peu invasive et sa rentabilité. L'approche en deux temps minimise l'écoulement de la résine sur les dents adjacentes, élimine la nécessité d'ajustements interproximaux importants et le retrait chronophage des excès de matériau après la polymérisation. Par rapport aux restaurations antérieures directes classiques, cette technique garantit l'obtention d'un résultat plus précis tout en réduisant considérablement le temps clinique⁸.

Références :

1. Perdigão, J.; Araujo, E.; Ramos, R.Q.; Gomes, G.; Pizzolotto, L. Adhesive dentistry: Current concepts and clinical considerations. *J Esthet Restor Dent.* 2021, 33, 51-68. doi: 10.1111/jerd.12692.
2. Terry DA, Powers JM. A predictable resin composite injection technique, Part I. *Dent Today.* 2014;33(4):96-101.
3. Terry DA, Powers JM, Mehta D, Babu V. A predictable resin composite injection technique, part 2. *Dent Today.* 2014;33(8):12.

4. Ge: resi - ac De
5. Co: Sul Inje Cor Ref doi
6. Ge: resi rec Clir Qu doi
7. Ype Sak cor rep 414
8. Peu Kar tec qui Afr.